Aus der chirurg. Abteil. der Universitäts-Kinderklinik Basel
Chefarzt: Prof. Dr. E. HAGENBACH

Das Schicksal der Operationsnarben

Inaugural-Dissertation
zur Erlangung der Doktorwürde der
Zahnheilkunde der medizinischen Fakultät
der Universität Basel

vorgelegt von

ANTON LUTZ, Zahnarzt
von Basel

PHILOGRAPHISCHER VERLAG / BASEL 1935

Aus der chirurg. Abteil. der Universitäts-Kinderklinik Basel
Chefarzt: Prof. Dr. E. HAGENBACH

Das Schicksal der Operationsnarben

Inaugural-Dissertation
zur Erlangung der Doktorwürde der
Zahnheilkunde der medizinischen Fakultät
der Universität Basel

vorgelegt von

ANTON LUTZ, Zahnarzt
von Basel

PHILOGRAPHISCHER VERLAG / BASEL 1935

Von der medizinischen Fakultät Basel genehmigt auf Antrag von Prof. Dr. E. Hagenbach.

Tag der Promotion: 7. März 1935.

R. UNIV.
BIBLIOTHEEK
LEIDEN

Meinen lieben Eltern
in Dankbarkeit gewidmet

Das Schicksal der Operationsnarben

EINLEITUNG

Die Veränderungen, welche sich an eine Verwundung anschliessen und zur Wiedervereinigung der getrennten Teile führen, werden unter dem Begriff des Wundheilungsprozesses zusammengefasst. Nur in seltenen Fällen kommt es zu einer vollkommenen Wiederherstellung des früheren Zustandes. Da bei der Verwundung stets Teile des Gewebes zu Grunde gehen, so kann eine Heilung nur durch einen Ersatz an Stelle der zerstörten Teile zustande kommen. Dieses Ersatzgewebe, welches die Vereinigung herbeiführt, bleibt dauernd als N a r b e bestehen.

Betrachtet man die Wundheilung bei niederen Tieren, so sieht man, dass die Wunde sich fast augenblicklich durch Niederschlagsmembrane, durch Zusammenziehen und Umrollen der Wundränder schliesst.

M o r g a n (22) schildert den ausserordentlich schnellen Verschluss selbst grosser Wunden, der in einer halben bis einer Stunde erfolgt, bei zahlreichen wirbellosen Tieren. Bei vielen derselben, wie Regenwürmer, Planarien, Seesterne, erfolgt er grösstenteils durch Muskel-, bei muskellosen Tieren durch Protoplasmakontraktion. Der Rest der Wunden bedeckt sich mit einer einschichtigen Lage von Zellen meist ektodermalen Ursprungs. Die Epithelisierung erfolgt bei all diesen Tieren nicht durch Neubildung von Zellen, wie bei den höheren Vertebraten, sondern durch amöboide Auswanderung und Umdifferenzierung der vorhandenen Zellen. Die Bedeckung der Wunde beginnt unmittelbar nach der Verletzung viel schneller als Neubildung von Zellen möglich wäre.

Bei den höheren Tieren, wie beim Menschen, ist ein Regenerationsvermögen in solchem Grade nicht mehr möglich. An die Stelle der zerstörten Teile tritt ein minderwertiger Ersatz, sogenanntes Granulations- und Narbengewebe.

Die Heilung einer Wunde erfolgt im wesentlichen auf zwei verschiedene Arten. Liegen ihre Flächen und Ränder aneinander oder sind sie durch Naht vereinigt, so können sie in wenigen Tagen fest zusammenwachsen. Klafft dagegen die Wunde oder ist ein Defekt vorhanden, so muss zur Ausfüllung Ersatzgewebe gebildet werden, dessen Ueberhäutung den Heilungsvorgang beschliesst. Die erstere Art nennt man primäre Wundheilung, die letztere sekundäre Wundheilung. Diese beiden Heilungsvorgänge gestalten sich nicht prinzipiell, sondern nur graduell verschieden.

Die primäre Wundheilung: Nach Stillstand der Blutung und Aneinanderlegen der Wundränder, sei es von selbst oder durch eine Naht, füllt sich der Wundspalt mit Exsudatfibrin, das sich aus dem Blutplasma niedergeschlagen hat. Die Wundränder zeigen kongestive Hpyeraemie. Schon nach einer Stunde wandern polymorphkernige Leukocyten, ferner auch Lymphocythen, aus den hyperaemischen Gefässen aus und dringen in die Gewebsspalten der Wundränder und die Wundspalte selbst hinein. Später werden auch dem Bindegewebe angehörige einkernige Zellen mobil und beteiligen sich an der Einwanderung. Die Wanderzellen besorgen vor allem die Resorption des ergossenen Blutes, der zerstörten Gewebsteile und des Exsudates. Die Intensität dieser Zellwanderung richtet sich nach der vorhandenen Gewebsschädigung und Degeneration. Das zugrundegehende Gewebe, die nekrotischen Gewebstrümmer, werden zum Teil aufgelöst und zum Teil abtransportiert. Sehr bald beginnen die Neubildungsvorgänge. Zahlreiche Kernteilungsfiguren zeigen die Wucherung der tieferen Epithelschichten, der Gefässendothelien und sämtlicher Bindegewebszellen an. Junge spindelförmige und verzweigte Bindegewebszellen, welche als Bildungszellen von Bindegewebe Fibroplasten genannt werden, sammeln sich in den Wundrändern an, durchsetzen den Wundspalt und bilden durch Abspaltung von kollagenen Fibrillen neues Bindegewebe. Gleichzeitig vollzieht sich auch die Bildung der Blutgefässe. Sie erfolgt durch Sprossung von soliden bogenförmigen Protoplasmafortsätzen, welche aus der Wand der Capillaren entspringen. Sie treten miteinander in Verbindung und werden durch Verflüssigung im Inneren hohl und durchgängig. Die Ueberhäutung der Wunde erfolgt seitens der sich mitotisch und amitotisch vermehrenden Epithelzellen von den Wundrändern her.

Die sekundäre Wundheilung spielt sich an offenen Wunden ab, an grösseren Defekten, und erfolgt durch sogenannte Granulationsbildung. Die Heilung ist hier prinzipiell gleich wie

bei der primären Wundheilung, nur sind die einzelnen Vorgänge graduell verstärkt (18).

Da bei sämtlichen Wunden das gefässhaltige Bindegewebe und die Epithelien die Hauptrolle spielen, so soll hier die Neubildung dieser drei Gruppen, des Bindegewebes, der Gefässe und der Epithelien etwas genauer betrachtet werden.

ALLGEMEINER TEIL

Die Neubildung des Bindegewebes

Die Bildung der jungen Bindegewebszellen beginnt mit einer Vergrösserung der vorhandenen Zellen durch Zunahme des Protoplasmas, Vergrösserung und Vermehrung des Chromatingehaltes des Kernes. Während ursprünglich die Bindegewebszellen schmale, spindelförmige Körperchen mit schwach färbbaren länglichen Kernen darstellen, die durch breite Fibrillenbündel getrennt sind, nähern sich die vergrösserten Zellen mehr und mehr einander; sie bilden kürzere, dickere Spindeln oder unregelmässige, rundliche Formen mit homogenem oder feinkörnigem Protoplasma und grossem, bläschenförmigem Kern. Bald treten Mitosen auf. Die Zellen werden immer zahlreicher, hängen oft in mehreren Längsreihen zusammen, während die fibrilläre Zwischenschicht immer spärlicher wird.

Berühren sich die Ränder einer Wunde, so gehen nach vorläufiger Verklebung mit Fibrin die wuchernden Zellen von beiden Seiten bald ineinander über. Während die Vermehrung der Zellen noch fortschreitet, hat bereits die Bildung eines neuen fibrillären Gewebes begonnen. Die anfangs dicht aneinander gedrängten Zellen werden durch breitere, faserige Streifen getrennt, während die Zellen sich verschmälern und zu langen, schmalen, spindelförmigen Gebilden mit länglichen Kernen werden, welche immer mehr zurücktreten. Das neu gebildete Gewebe ist zur bindegewebigen Narbe geworden.

Die Umwandlung findet dadurch statt, dass immer reichlichere Bindegewebsfibrillen gebildet werden. Diese Bildung geht von den gewucherten Bindegewebszellen aus. Die langen spindelförmigen Zellen mit zwei oder mehreren Ausläufern lösen sich an ihren freien Enden in äusserst feine Fäserchen auf, welche büschelförmig auseinanderweichen. Es treten immer zahlreichere Fasern

in der hellen Zwischensubstanz auf, sodass schliesslich ein dichtes, streifiges Bindegewebe mit eingelagerten, schmalen Spindelzellen entsteht. Die erste Bildung der fibrillären Zwischensubstanz entsteht nur in unmittelbarem Anschluss an die Zellen und durch Umwandlung von Teilen des Zellkörpers selbst. Wenn die Fibrillen einmal gebildet sind, so können sie zahlreicher, dichter und länger werden, ohne dass eine direkte Mitwirkung des Zellkörpers dabei nachweisbar ist. Im ausgebildeten Zustand wird das Gewebe schliesslich aus breiten, hellen Bündeln gebildet, in denen die Fasern nicht mehr deutlich erkennbar sind. Dazwischen liegen in gewissen Abständen schmale, längliche Kerne mit äusserst spärlichen, glatten Zellkörpern (19).

Die Regeneration der Gefässe

Die Regeneration der Blutgefässe erfolgt sehr früh, fast gleichzeitig wie die des fibrillären Bindegewebes. Sie geht in der Weise vor sich, dass von alten Gefässen zunächst solide Sprossen gebildet werden, die dann ausgehöhlt werden und Blut aufnehmen. Die ersten wand- oder endständigen Sprossen bestehen aus einem kernhaltigen oder kernlosen, konischen Fortsatz. Die Kerne teilen sich auf mitotischem Wege, indem sie allmählich mit den auswachsenden Sprossen vorrücken. Die Aushöhlung geschieht vom Lumen her. Die Verbindung der Enden der Sprossen kommt dadurch zustande, dass zwei gegenüberliegende Sprossen einander entgegenwachsen, doch können sie auch seitlich in eine andere Sprosse oder in ein ausgebildetes Capillargefäss übergehen. Die älteren Capillaren erhalten durch zunehmende Anlagerung von spindelförmigen Bindegewebszellen allmählich eine stärkere adventitielle Hülle.

Die Regeneration der Epidermis.

Jede Verletzung der Epidermis bedeutet eine Störung der natürlichen Schutzvorrichtung des Körpers. Die Heilung eines Substanzverlustes oder einer Durchtrennung der Haut wird daher erst definitiv, wenn ein neuer Epithelüberzug die Wunde bedeckt, d. h. wenn sich die epitheliale Narbe gebildet hat. Das Deckepithel zeigt eine sehr grosse Regenerationsfähigkeit, sodass die äussere Bedeckung beim normalen Heilungsverlauf am schnellsten vor sich geht. Die Epithelzellen besitzen die Fähigkeit, sich an freien Oberflächen auszubreiten; aus einer Zylinderzelle, die an einen Defekt grenzt, wird alsbald eine platte Zelle. Ausserdem besitzen diese

Zellen eine gewisse Lokomotionsfähigkeit. Es handelt sich um ein langsames Vorschieben der Zellen über die freie Oberfläche. Haben wir eine einfache Schnittwunde mit aneinanderstossenden Rändern, so wachsen die Epithelfortsätze von beiden Seiten einander entgegen und vereinigen sich. Auf diese Weise kann eine einfache Schnittwunde schon nach 24 Stunden durch die Epithelwucherung verschlossen sein. Schon ehe eine mitotische Vermehrung der Zellen stattfindet, gleiten die Epithelien von den Defekträndern auf die zu überhäutende Bindegewebsfläche vor. Dieses aktive Verschieben macht unter dem Einsetzen der Zellteilung in der Keimschicht immer grössere Fortschritte. Die Zellteilung findet nicht nur in den Defekträndern, sondern auch ziemlich weit entfernt vom Defekt statt. Die Ueberhäutung grösserer, der Epidermis ganz beraubter Defekte kommt in analoger Weise zustande. Der Vorgang dauert aber viel länger, bis die epitheliale Ueberhäutung vollendet ist. Kleinere Epithelinseln inmitten der Granulationsfläche rühren von der Wucherung der Reste einzelner Ausführungsgänge, von Schweissdrüsen und von Haarbälgen her. Durch diese Gebilde kann die Epithelisierung grosser Partien beschleunigt werden, da sie ein der Oberflächenepidermis gleichwertiges Epithel besitzen.

Es gibt im menschlichen Körper ausser dem Zentralnervensystem kein einziges Organ von so verwickeltem Bau und von so vielseitiger Funktion wie die Haut. Sie ist die Schutzmauer des Körpers gegen die feindliche Aussenwelt. In zweiter Linie ist sie das wachende Sinnesorgan, das die mannigfachen Gefahren, die dem Körper drohen, erkennt und vermeidet.

Auch hier tritt die Vielseitigkeit der Haut hervor. Sie empfindet Kälte, Wärme, Tasteindrücke und Druck, dann vor allem auch Schmerz in seinen verschiedensten Arten und Abstufungen und mit sehr genauer Lokalisation. Hier kommt ihr nur die Schleimhaut des Mundes und besonders der Zunge nahe.

Abgesehen von diesen zahlreichen, wichtigen Funktionen ist die Haut noch der grosse Wärmeregulator und ein Absonderungs- und Ausscheidungsorgan. All diesen vielseitigen Funktionen entspricht der verwickelte Bau der Haut. Dass ein solches Organ nicht alle seine mannigfaltigen, anatomischen und physiologischen Eigenschaften bei der Regeneration wiedergewinnt, zumal bei den ungünstigen allgemeinen Regenerationsbedingungen, denen es ausgesetzt ist, ist verständlich.

Die bei der Wundheilung neugebildete Epidermis dient vorerst nur als Abschluss gegen aussen. Ihr fehlen die Papillen, die Haare,

die Talg- und Schweissdrüsen. Ihre Eigenschaften als Ausscheidungsorgan hat sie vollständig verloren.

Eine geordnete Lederhaut mit ihrer grossen Elastizität, Schmiegsamkeit, Zähigkeit und Widerstandsfähigkeit bildet sich überhaupt nicht wieder. Das Unterhautzellgewebe, das als Polster und Puffer dient, kann bei alten Narben sich in spärlicher und unvollkommener Weise wiederherstellen, erreicht aber nie die alte Vollkommenheit wieder.

Selbstverständlich ist, dass eine Wiederherstellung der wärmeregulatorischen und ausscheidenden Funktionen der Haut überhaupt nicht mehr eintritt. Wir sehen also, dass der harmonische Zusammenhang dieser verschiedenen Gewebe, welcher der Haut den Wert eines sinnreichen und komplizierten Organs verleiht, nicht mehr in der Narbe vorhanden ist.

I.

Das Bild der jungen Narbe

Frische Narben zeigen nach ihrer Bildung immer annähernd dasselbe Bild. Sie sind gut wahrnehmbar, ihre Farbe ist rosig oder lebhaft rot, was ein Zeichen für reichliche Vascularisation ist. Unter Druck werden sie blass, um dann ihr rötliches Aussehen sofort wieder anzunehmen. Die Oberfläche erscheint glänzend und glatt, flach oder ein wenig erhoben, aber ohne Falten und Poren, Haare und Drüsen. Die Konsistenz der neuen Narbe ist etwas grösser als die der Haut, sodass man beim Aufheben einer Hautfalte glaubt, einen hart-elastischen Körper zwischen den Fingern zu drücken. Wenn die Narbe sich auch auf tiefere Gewebe wie Fascien, Muskeln und Sehnen erstreckt, so ist sie fest anliegend und nicht beweglich. Die umgebende Haut ist meist gespannt, manchmal leicht pigmentiert und öfters von kleinen Fältchen strahlenförmig umgeben.

Betrachten wir das histologische Bild von solchen jungen Narben, so finden wir, dass die Epidermis im allgemeinen an Struktur und Totaldicke annähernd normal ist. Die Hornschicht ist gewöhnlich etwas dünner, das stratum mucosum Malpighii dagegen meist etwas dichter als in der umgebenden Normalhaut. In ihm sind alle drei Schichten unterscheidbar. Das stratum granulosum ist nur sehr schwach vertreten. Die Stachelzellenschicht ist am grössten und gleicht der der Normalepidermis sehr stark. Die Basalschicht ist wie bei der normalen aus hohen, zylindrischen

Zellen gebildet. Es fehlt aber gänzlich das Pigment, welches sich in dieser letzteren Schicht angesammelt findet. Wie man sieht, ist hier die Struktur der Neunarbe der normalen Haut ähnlich. Das charakteristische, glatte, glänzende und rosige Aussehen der Narben muss man zum Teil von der wirklichen Oberflächenglätte und dem Fehlen von Furchen und Poren und Warzen ableiten, aber hauptsächlich von der geringen Entwicklung der granulösen Schicht, welche der normalen Haut ihre Undurchsichtigkeit verleiht, und von der Transparenz der Circulation in der Tiefe.

Das eigentliche Narbengewebe beginnt unter der Epidermis mit einer geradlinigen Begrenzung ohne Papillen. Es zeigt sich wie eine kompakte Masse von gleichmässigem Aussehen und dem Embryonalgewebe ähnlich. Das Narbengewebe ist gebildet aus grossen Zellenelementen mit geringem fibrillären Zwischengewebe und zahlreichen, grossen Capillargefässen. Die Zellen zeigen noch deutlich die Merkmale der Fibroblasten, sind zum grössten Teil spindelförmig, auch mit drei und mehr Fortsätzen, sodass ihre Form sternartig oder verzweigt erscheint. Ihr Protoplasma ist fein granulös und lässt manchmal, speziell an den Fortsätzen, eine faserige Struktur erkennen. Der Kern ist elliptisch, öfters stark verlängert. Sie sind reihenförmig angeordnet. Diese Reihen sind zu verschieden grossen Bündeln vereinigt, und auch die Anordnung letzterer folgt einer gewissen Norm. In den oberflächlichen Schichten verlaufen sie meist horizontal oder der Epidermisoberfläche parallel, sich in verschiedenen Richtungen kreuzend, aber immer auf demselben Niveau, während in den tieferen, mit dem Unterhautsgewebsniveau übereinstimmenden Schichten die Bündel in allen Richtungen verlaufen, vorherrschend jedoch in vertikaler oder schiefer Richtung. Gewöhnlich sieht man ausser diesen keine anderen Zellformen, nur selten und in den noch nicht mit Epidermis bekleideten Narben sieht man rundliche oder polyedrische Zellformen (Epitheloidzellen) und sogar spärliche Rundzellen, meistens nur in der Nähe der Gefässe.

Die interzelluläre Substanz ist sehr spärlich. Sie erscheint wie dünne faserige Bündel zwischen den Fibroblasten und der Richtung dieser folgend. In diesem Narbenstadium findet man von elastischen Fasern noch keine Spur. Die Blutgefässe sind sehr zahlreich und durch breite Capillaren gebildet, mit sehr dünnen, nur aus Endothel gebildeten Wänden, welche durch die Zellen des Narbengewebes gestützt sind. Dabei verlaufen diese Gefässe geradlinig und bei oberflächlichen Narben meist in horizontaler Rich-

tung, während bei tiefen Narben die Gefässrichtung in oberflächlichen Schichten horizontal ist, aber vertikal und schief in den tiefen (1).

II.

Das Bild der alten Narbe

Die Narben verändern sich mit der Zeit, sowohl in Aussehen, als Eigenschaften. Sie werden weniger sichtbar, blässer und nehmen öfters ein weisses, wächsernes Kolorit an. Sie verlieren ihren Glanz und nähern sich allmählich im Aussehen der Normalhaut, ohne jedoch dasselbe soweit zu erreichen, um mit ihr verwechselt zu werden. Die Erhabenheit, die man gewöhnlich im ersten Stadium beobachtet, vermindert sich und verschwindet manchmal ganz. In Körpergegenden, wo normal stabile Furchen sind, können diese nach Jahren wieder mehr oder weniger erscheinen, wie z. B. in den flexorischen Regionen. Die Narbenkonsistenz ist meist grösser als jene der Haut, ja sogar öfters wächst sie so sehr, dass beim Anfühlen die alten Narben in dem Hautgewebe wahrnehmbar sind, weil sie wie Stränge Widerstand leisten.

Diese Gesamtheit von Veränderungen, welche den Typus der alten Narben bilden, wird in einer wechselnden Zeitspanne erreicht, abhängig von der Grösse der Narbe, ihrer Dichtigkeit und den Allgemeinbedingungen des Organismus und kann zwei bis sechs Monate oder länger dauern. Die Narben bleiben lebenslänglich so, ohne je das Aussehen und die Eigenschaften der normalen Haut zu erreichen.

Histologisch besteht das alte Narbengewebe hauptsächlich aus eng aneinander gepressten, faserigen Bündeln und aus spärlichen Zellelementen. In manchen Fällen ist es von dem umgebenden Gewebe nur wenig verschieden, sodass es nur durch die andersartige Anordnung der Blutgefässe, wie auch durch das Fehlen der Drüsenröhren, Knäuel und Haarbälge, der Muskeln und Talgdrüsen erkannt werden kann. Die Epidermis zeigt, was Struktur und Dicke anbelangt, gleiche Verhältnisse wie die normale. Die Hornschicht ist annähernd so dick wie die der umgebenden Haut. Die Schicht der granulösen Zellen pflegt auch normale Dicke zu zeigen und der Inhalt der Zellen an Keratohyalin ist nicht geringer als in jener der umgebenden Haut. Es ist hier also ein Fortschritt zu verzeichnen im Vergleich zu den Neunarben.

Das corpus mucosum Malpighii zeigt eine merkliche Verringerung der Dicke, was von der geringen Zahl der Zellreihen abhängt. Was Form, Volumen und Struktur anbelangt, sind diese Zellen den normalen vollständig ähnlich.

Die unterste Abgrenzung der Epidermis, welche bei Neunarben geradlinig erscheint, zeigt sich bei alten wellenartig, d. h. sie zeigen ab und zu Erhöhungen in Tälern. Diese sind aber sehr spärlich, wenig verlängert und mit breiter Basis.

Das eigentliche Narbengewebe unterscheidet sich sehr von jenem der neuen Narbe. Es ist hauptsächlich aus dichten Faserbündeln mit spärlichen Zellelementen gebildet. Die Anordnung der Faserbündel unterscheidet sich merklich von jener komplizierten und netzartigen des Derma cutis. Es fehlen der geschlängelte Verlauf, die zahlreichen Verzweigungen und die Verflechtung der Bündel. Sie sind rund und dünn, geradlinig oder in gleicher Weise wellenartig und in derselben Richtung, oder wenigstens in derselben Fläche angeordnet. Bei den oberflächlichen Teilen der Narben haben wir horizontalen Verlauf der Fasern, d. h. parallel zur Epidermis. In den tieferen Schichten sind die Bündel in verschiedenen Richtungen angeordnet, schief oder vertikal.

Die Fasern, aus welchen die Bündel gebildet sind, sind sehr dünn, ihre Querschnitte erscheinen rund und fast punktförmig, im Gegensatz zu den kollagenen Bündeln der Normalhaut, deren Fasern dicker und augenscheinlich prismatisch sind. An den seitlichen Grenzen der Narbe sieht man, dass die faserigen Bündel ohne Unterbrechung auf die kollagenen der umgebenden Gewebe folgen, und deshalb erscheint die Grenze der Narbe in Schnitten unscharf.

Im Granulationsgewebe und in jungen Narben haben wir sehr reichliche Gefässe. Diese bilden sich mit der Ausbildung der Narbe allmählich zurück. Minervini (21) konnte an Untersuchungen, wobei er gefärbte Gelatine in das Gefäßsystem einspritzte, zeigen, dass die Blutgefässe im alten Narbengewebe gewöhnlich weniger spärlich sind, als es bei Beobachtung der nicht injizierten Präparate scheinen würde. Sie sind meist capillär, obwohl man in den unteren Schichten breiter Narben zuweilen auch kleine Arterien und Venen sehen kann. Sie haben einen geradlinigen Verlauf und zeigen geringe Verzweigung. Weiter sind sie mit einer gewissen Symetrie verteilt, und ihre Anordnung ist sehr einfach und ganz anders, als bei der Normalhaut. Es fehlen natürlich die Gefässnetze um Drüsen und Haarbälge, da letztere nicht vorhanden sind. Der ganze circulatorische Apparat reduziert sich

auf ein System von mehr oder minder langen und geradlinigen Capillaren, welche alle in derselben Richtung das Gewebe durchlaufen und zwar bei kleinen und wenig tiefen Narben parallel mit der Epidermis gehend; bei breiten ist ihr Verlauf vorwiegend vertikal und unter der Epidermis angelangt, anastomosieren sie spärlich vermittels dünner Capillarbögen. Vergleicht man injizierte gleichgrosse Narben verschiedenen Alters, so sieht man, dass tatsächlich die Zahl der Gefässe sich mit dem Alter nicht verringert, wohl aber ihr Kaliber, was man noch besser sieht, wenn man alte Narben mit neuen vergleicht, bei welchen, wie gesagt, die Gefässe stets erweitert sind.

Bier (4) beobachtete an Narben folgendes, was auch beweist, dass in alten Narben die Gefässe sich nicht völlig zurückbilden. Derbe Hautnarben nach Osteomyelitis entzünden sich sehr leicht. Diese Narben werden dann sehr häufig und schnell von roten, zuweilen von mehr blau-roten entzündlichen Hyperaemien befallen, die natürlich ein reichliches Gefässnetz voraussetzen. Da oft alte Narben, die scheinbar gefässarm sein sollten, diese Erscheinung zeigen, kann man sich diese heftige und schnell entstehende Hyperaemie ohne Wegsamwerden von im Ruhezustand der alten Narbe unbenutzten Gefässen kaum denken.

Auch bezüglich der Wandstruktur unterscheiden sich die Gefässe von alten Narben von jenen der neuen, weil ihre Wände weit dicker sind. Obwohl gewöhnlich bloss aus Endothel gebildet, sind die Elemente dieses letzteren zahlreicher, als in den Capillaren der neuen Narben. Bei den etwas grösseren Blutgefässen nimmt man deutlich fibromusculäre Zellen wahr.

Wie bei den Neunarben, so haben wir auch bei den alten Narben keine wirklichen Lymphgefässe mit gut unterscheidbaren Wänden. Es sind nur Lymphräume und Spalten vorhanden, bestimmt für den Säftedurchgang. Während aber in dem Neunarbengewebe die Spalten breit sind, und reichlich untereinander in Verbindung stehen und die einzelnen Bündel und Blutgefässe umgeben, sind bei alten Narben die Lymphspalten sehr eng. Alle verlaufen in derselben Richtung wie die fibrösen Bündel, und bilden ein System von engen, parallelen Zwischenräumen zwischen den Bündeln.

Wie schon erwähnt, pflegt in der Narbe das normale Pigment der Haut zu fehlen, sodass diese sich von der dunkleren Haut durch ihre reine weisse Farbe abhebt. Häufig kann es durch Blutpigment in der Umgebung von Narben zu abnormer Pigmentierung kommen, sodass sie mit einem bräunlichen Hof umgeben sind.

III.

Die Regeneration der Haare in Narben

Es ist eine, schon Hippokrates (9) bekannte Tatsache. dass bei der Narbenüberhäutung eine regenerative Neubildung von Haaren ausbleibt, sobald die Haarwurzeln mit ihren Ausläufern in den Defekt mit einbegriffen sind. Das Oberhautepithel, das sich bei der Verheilung der Wunde über dieselbe hinüberschiebt, hat die haarbildende Kraft, die ihm allein im embryonalen Leben zukommt, verloren und ist nicht mehr imstande, Haarkeime zu liefern. Die Folge ist also, dass sich eine Narbe bildet, welche vollkommen der Haare entbehrt. Anders gestalten sich die Verhältnisse, wenn bei der Entstehung des Oberflächendefektes die Haarwurzel in lebensfähiger Verbindung mit dem Mutterboden zurückbleibt. In diesem Fall kann eine Regeneration von Haaren eintreten, wenn sie auch nur unvollkommen zu sein pflegt. Es resultiert dann eine Narbe, aus welcher sich die Haare in gleicher Weise wie aus normaler Haut erheben.

Es kann auch unterhalb der sich schnell bildenden Narbe der Haarstumpf atrophieren, oder er kann seine Wachstumsrichtung ändern und anstatt nach der freien Oberfläche hin in das Gewebe unterhalb der Narbe hineinwachsen und hier als Fremdkörper reizend wirken (17).

IV.

Die Regeneration der elastischen Fasern in Narben

Ueber den Befund der elastischen Fasern im Narbengewebe wurde früher sehr viel gestritten und geschrieben. Da man sich schon nicht einig war über die erste Anlage und Bildung der elastischen Substanz in dem tierischen Gewebe, so bestand naturgemäss eine ebensolche Meinungsverschiedenheit über eine Neubildung elastischer Elemente bei der Regeneration zerstörter Gewebsbestandteile. Von einigen Forschern wurde sogar deren Gegenwart geleugnet, und erst allmählich, mit Hilfe verbesserter Untersuchungsmethoden, brach sich die Erkenntnis Bahn, dass ebenso wie andere Gewebsarten, das System der elastischen Fasern und Membranen nach seiner Läsion neu geschaffen werden kann.

Der Streit um die Entwicklung und Neubildung elastischer Substanz dreht sich hauptsächlich darum, ob das elastische Gewebe aus Zellen, oder durch Differenzierung der Interzellularsubstanz

entsteht, oder ob — bei seiner Regeneration — junge Fäserchen aus alter, erhalten gebliebener elastischer Substanz selbst hervorwachsen können. Und während bei der ersteren Auffassung einige behaupten, es sei ein Produkt formativer Zelltätigkeit, gehen die Ansichten anderer dahin, dass das Protoplasma, oder auch der Kern selbst, oder schliesslich auch Zellausläufer sich in elastische Substanz umwandeln und zu Fasern auswachsen.

Genauere Kenntnisse von der Neubildung der elastischen Fasern hat man erst erhalten, seitdem man sie durch besondere Färbemethoden von anderen unterscheiden kann. Guttentag (9) veröffentlichte 1894 eine Arbeit über das Verhalten elastischer Fasern in Hautnarben. Er glaubte, dass eine Neubildung von elastischem Gewebe in der Haut nicht stattfinde und dass die in der Narbe noch vorhandenen elastischen Fasern nicht neugebildet seien, sondern nur Reste der ursprünglich vorhandenen.

Goldmann (7) bezweifelt in seinen Untersuchungen über das Schicksal der nach Thiersch verpflanzten Hautstückchen zwar nicht die Regeneration des elastischen Gewebes, aber er lässt die jungen Fäserchen als Fortsätze der im normalen Gewebe befindlichen alten herauswachsen und glaubt, dass Granulationen ein Hindernis für das Einwachsen der elastischen Fasern sind, dass also frische Wundflächen bessere Resultate geben als granulierende Wunden. An diese letztere Behauptung knüpft Kromayer (16) an. Auch er ist der Meinung, dass schneller und reichlicher elastische Fasern in den Hautnarben auftreten, welche per primam intentionem oder unter dem Schorf geheilt sind, als in denjenigen, die aus offenen Granulationen entstanden sind. Zeitlich lässt Kromayer das elastische Gewebe als einen hochentwickelten Bestandteil des Bindegewebes erst spät sich bilden. Ebenso steht es für Unna (29) fest, dass das Auftreten und die Ausbildung des elastischen Systems in der Narbe beim Heilungsvorgang den Abschluss bildet. Er beschreibt es folgendermassen: die elastischen Fasern verlaufen in den Narben parallel zu der horizontal geschichteten collagenen Substanz. Sie zeigen auf dem Durchschnitt eine runde oder ovale Form. Daher machen quergeschnittene Bündel leicht den Eindruck von Tropfen. Dieselben zeigen noch nichts von den krausen Windungen und Netzbildungen des normalen elastischen Gewebes der Haut. Genauere Angaben als Unna macht Passarge (24) über die Neubildung der elastischen Substanz in Narben. Er beobachtete bei einer Narbe von sechs Monaten zahlreiche, das ganze Narbengewebe durchsetzende, zarte, mattglänzende Fäserchen von feinem, welligen Verlauf. Sie ziehen oft zu Bündeln geordnet von einem Narbenrand zum andern

und sind in den oberen Schichten bedeutend zahlreicher, stärker und dichter gedrängt, als in den unteren. Stets erscheint ihre Richtung der der Bindegewebsfibrillen gleich zu sein, und zwar so evident, dass sich an Stelle mit quergeschnittener Bindegewebssubstanz auch die neuen elastischen Fasern im Querschnitt als feine Pünktchen präsentieren. Die Verbindung der neugebildeten mit den alten schildert er derart, dass die letzteren plötzlich scharf abgeschnitten, oft hackenförmig endigen; eine Anzahl feiner Fäserchen des Narbengewebes umgibt eine alte Narbe, ohne dass ein kontinuierlicher Uebergang stattfindet. Auch bei drei- und fünfjährigen Narben waren die Fasern in den oberen und seitlichen Partien am reichlichsten. Ueber die Art der Neubildung macht Passarge (24) keine bestimmten Angaben; er vermutet nur, dass die elastischen Fasern durch Umwandlung einzelner Bindegewebsfibrillen entstehen. Er stellt fest, dass sie weder als Zellausläufer entstehen, noch den Zellen seitlich anliegen. Man sieht sie vielmehr inmitten der Fibrillen unabhängig von Zellen als lange, zarte Fasern auftreten.

Enderlen (6) sah in seinen histologischen Untersuchungen bezüglich der Neuversorgung der Thierschen Pfropfung mit elastischen Elementen folgendes Bild: In einer, ein Monat alten Narbe enden die alten, elastischen Fasern der Haut an der Grenze vollkommen scharf. In der Narbe fanden sich von der normalen Haut allmählich abnehmende, am Rande reichliche, feine elastische Fäserchen, die mit den alten Fasern zusammenzuhängen schienen, aber nie von deren Ende, sondern stets von den Seiten unter spitzen Winkeln ausgingen.

Sehen wir die Literatur weiter durch, so treffen wir auf eine Arbeit von Jores (13). Nachdem er konstatiert hat, dass elastische Fasern erst nach der Umwandlung des Granulationsgewebes in definitives Bindegewebe, und zwar nach 4 bis 6 Wochen, entstehen, verbreitet er sich über den Unterschied der Anordnung und Merkmale der elastischen Fasern der Narbe von jenen der Normalhaut. Sie sind im allgemeinen dünner, weniger verzweigt und in den Abzweigungspunkten fehlen die charakteristischen Verdickungen von dreieckiger, polygonaler und sternförmiger Gestalt. Die Fasern erscheinen auch bei starker Vergrösserung stets fadenartig und nicht wie Streifen; ihr Querschnitt ist rundlich punktförmig und weder rechteckig noch polygonal, wie es bei den grossen Normalfasern der Fall ist. Sie verlaufen in horizontaler Richtung und der Epidermisoberfläche parallel, bieten daher ein von der normalen Haut sehr verschiedenes Bild, bei welcher letzteren die elastischen Fasern, in allen Richtungen verlaufend, ein

Netz bilden. Die Zahl der elastischen Fasern ist meist nicht so gross wie in der Normalhaut, kann aber in einzelnen Fällen sehr gross werden. In per primam intentionem geheilten Wunden geht die erste Bildung vom Narbenrand aus, und zwar von den dem Epithel am nächsten gelegenen Partien. Die jungen Fasern sollen von Anfang an mit den alten in Zusammenhang stehen und erst später unter sich in Verbindung treten. Nach 5—6 Monaten ist ein subepitheliales Netz ausgebildet. In Narben nach sekundärer Wundheilung findet er nach mehreren Monaten Fasern, die vorwiegend von unten nach oben verlaufen, während die oberen Schichten noch frei sind. Ueber die Art der Neubildung der elastischen Fasern kann Jores (14) ebenfalls keine bestimmten Angaben machen. Einerseits schildert er das erste Auftreten der elastischen Substanz in Form von Körnchen, welche oft in Menge in den Spalten zwischen den Bindegewebsbündeln und Zellen liegen, sodass es den Anschein haben kann, als gehörten sie zu den letzteren und deren Ausläufern. Anderseits scheinen Uebergänge von ungefärbten Fasern in solche, die durch spezifische Färbung intensiv tingiert wurden, dafür zu sprechen, dass der Bildung der elastischen Fasern ein Vorstadium vorausgeht, welches aus Zellenverbindungen entsteht, ohne notwendig mit collagenen Fasern identisch zu sein.

Was den Zeitpunkt des Auftretens der elastischen Fasern betrifft, herrscht unter den Forschern Uneinigkeit in den Daten. Kromayer (16) findet sie bei Narben nach Normalheilung erst nach annähernd einem Jahr und bei jenen mit Heilung secunda intentione nach sechs Jahren. Passarge (24) beobachtet sie nach sechs Monaten, jedoch an sehr oberflächlichen Narben schon nach einem einzigen Monat. Goldmann (7) hat bei Hautläppchen, die nach der Thierschen Methode implantiert wurden, eine frühzeitigere Neubildung der elastischen Fasern beobachtet und die ersten nach 16 Tagen erscheinen sehen. Enderlen (6), der dieselben Hautimplantationen studierte, hat die ersten Fasern gegen die vierte Woche auftreten sehen und beobachtet, dass sie meistens gegen die siebte Woche schon ein reichliches Netz bilden. Bidone (3), der die Nabelnarbe der Neugeborenen studierte, sah sie etwa im sechsten Monate. Jores (13) findet bei den prima intentione geheilten Narben, dass die ersten elastischen Fasern sich nach 4—6 Wochen neu bilden, dass sie nach 5—6 Monaten schon ein interepidermisches Netz bilden, und dass nach 1—2 Jahren dieses Netz bereits vollständig und stark ist. Mit diesen letzteren stimmen etwa die Beobachtungen D'Ursos (30) überein, welcher bei den prima intentione geheilten Narben die

ersten elastischen Fasern sich zwischen dem 55. und 77. Tage neubilden sah, und bei der secunda intentione 1—2 Wochen später. Grohé (8) nimmt ihr Dasein auch bei Neunarben an, da er sie ohne Zweifel auch im Granulationsgewebe wahrzunehmen glaubt. Marchand (19) betont, dass das zeitliche Auftreten der elastischen Fasern in Narben sehr wechseln kann. Nach Untersuchungen von F. von Schröter (27) konnten in einigen Fällen die Anfänge der elastischen Faserbildung schon nach 30 Tagen gesehen werden; nach ¼—½ Jahr war die Elastinbildung schon reichlich in der ganzen Narbe. In anderen Fällen zeigten sich die elastischen Fasern erst am Rande oder es war nach einem Jahr noch nichts von elastischen Fasern in der Narbe vorhanden. Mechanische Bedingungen sind sowohl für die Ausbildung des Narbengewebes an sich, wie für die Entstehung von elastischen Fasern in der Narbe von grosser Wichtigkeit. Fremdkörper können nach Marchand (19) die Elastinbildung verzögern. Untersuchungen von sehr alten Narben zeigten fast keinen Unterschied gegenüber der normalen Haut. Marchand (19) untersuchte eine lineare Narbe der Lippe von einer vor 20 Jahren ausgeführten Hasenschartenoperation. Obwohl die Narbe makroskopisch noch als heller Streifen zu sehen war, zeigte sich im mikroskopischen Bild an keinem ihrer Gewebsbestandteile, insbesonders auch nicht an ihrem elastischen Gewebe die Kennzeichen des abgelaufenen Prozesses; so vollständig glich die Anordnung der Bindegewebsbündel und die Ausbildung der elastischen Fasern in der Narbe der der angrenzenden Cutis.

Hieraus ist zu ersehen, dass sich schliesslich das neue elastische Netz so regenerieren kann, dass es sich von dem alten elastischen Gewebe kaum mehr unterscheiden lässt.

Minervini (21) sah in seinen Untersuchungen an experimentellen Hundenarben bei den prima intentione geheilten Narben die ersten elastischen Fasern gegen Ende des 2. Monats nach der vollständigen Bildung der Narben. Bei secunda intentione im 3.—4. Monat oder auch später. Er konstatiert, dass die Hypothese von der Entstehung der neuen elastischen Fasern aus den bereits vorhandenen, als Verlängerung dieser oder als Sprossenbildung, die sich in das Narbengewebe drängen, nicht aufrechtzuerhalten sei, vor allem weil oft neugebildete Fasern ganz isoliert von den vorhandenen zu sehen sind, und solche in direkter Verbindung mit Zellelementen und Faserbündeln der Narbe. Er konnte nie eine Verlängerung der alten Fasern in die neuen konstatieren. Wohl sind die ersten Fäserchen in der peripheren Narbenzone sichtbar und ihre Verbindung mit denen des umgebenden

Netzes ist unleugbar. Er glaubt aber, dass dies kein genügender Grund sei, ein genetisches Verhältnis zwischen ihnen anzunehmen, ebenso wie die Tatsache, dass die fibrösen Bündel des narbigen Gewebes sich mit den collagenen Bündeln der umgebenden Haut verbinden, kein Recht gibt zu der Annahme, dass jene von diesen abstammen. Minervini (21) sah zuweilen in gutgefärbten Schnitten in dem Narbengewebe spindelförmige Zellelemente (wie auch Jores und Grohé angeben), welche sich an den Spitzen in zwei dünne elastische Fasern fortsetzen, öfters auch sehr dünne und kurze Fäserchen eng an Zellkörper gedrängt. Daraus glaubt Minervini (21), dass die Bildung der neuen elastischen Fasern im Narbengewebe von den bereits vorhandenen elastischen Fasern unabhängig, und dass ihre Verbindung mit diesen sekundär ist, sodass es wahrscheinlicher ist, dass ihre Genese direkt vom Zellprotoplasma stattfinde als von der Grundsubstanz.

Neuere Forscher wie Hueck (12) bestätigen ebenfalls die Entstehung der elastischen Fasern im Zusammenhang mit Zellen. Jedoch sollen sie nicht von besonderen Zellen, sog. Elastoplasten gebildet werden, sondern von Fibroplasten. Sie stellen eine Modifikation von Bindegewebsfibrillen dar, welche wahrscheinlich unter besonderer mechanischer Beanspruchung entsteht. So sind also die collagenen und elastischen Fasern nicht gesondert entstandene und streng von einander zu trennende Gebilde. Beide bilden sich auf der gleichen einheitlichen, aber chemisch noch indifferenten morphologischen Grundlage. Diese kann sich nachträglich, wahrscheinlich auf Grund verschiedener mechanischer Inanspruchnahme entweder mit Collagen oder Elastin imprägnieren. Die neugebildeten Fasern können dann in die Länge und Breite wachsen und sich auch durch Verschmelzung mit benachbarten Fasern vergrössern.

V.

Die Regeneration des Nervenapparates in Narben

Ueber die Neubildung der nervösen Gewebe in den Narben war früher recht wenig bekannt. Man glaubte, dass sie nur geringfügig sei und sich auf wenige markhaltige und auf sehr dünne marklose Fäden beschränke und dass die sensiblen und taktilen Nervenendigungen ganz fehlen. Recklingshausen (26) war noch der Ansicht, dass Narben der äusseren Haut, die bis in die Cutis gehen, gefühllos bleiben. Unter Bier (5) wurden Untersuchungen über die Wiederherstellung der Sinnesfunktionen in

Hautnarben gemacht. Es zeigte sich dabei, dass bei jungen Narben noch jede Art der Empfindung fehlt. Die Regeneration der Nervenfasern erfolgt nur sehr langsam. In vielen Fällen wurde zuerst die Druckempfindlichkeit wieder hergestellt, das heisst die am tiefsten gelegene Schicht innerviert. Ihr folgte die Wärme-, dann die Kälte-, und zuletzt die Schmerzempfindung. Breite, aus einem grossen Verlust der Haut entstandene Narben erhielten nur schwer ihre vollkommene Sinnesfunktion wieder.

In neuerer Zeit ist von Nasaroff (23) die Regeneration des peripheren Nervensystems sehr genau untersucht worden. Er teilt den Regenerationsprozess in zwei Perioden ein; die erste umfasst das Wachstum der Nervenfaser, und die zweite die Bildung von Nervenendorganen niederer oder höherer Art. In späteren Stadien können aber diese beiden Perioden gleichzeitig verlaufen.

Das Wachstum der Nervenfaser dauert etwa 100 Tage. Wir sehen daraus, dass die Neurotisation der Narbe viel länger währt, als die Epithelisierung der Wundoberfläche. Das Wachstum der Nervenfasern geschieht in der Weise, dass den durchschnittenen oder zerstörten Stämmchen des Nervengeflechtes der normalen Haut einzelne feine Aestchen entspriessen. Diese tragen charakteristische Wachstumkegel an ihrer Spitze. Nasaroff konnte schon in einer achttägigen, linearen, postoperativen Narbe bei aseptischem Heilungsverlauf das Vordringen der feinen Nervenästchen in das neugebildete, junge Narbengewebe mit Sicherheit feststellen. Sie weisen einen unregelmässigen Durchschnitt auf, und man beobachtet stellenweise Verdickungen des Achsenzylinders, von welchen neue Zweige abgehen. Dabei ist die Zahl dieser Aestchen grösser als in der umgebenden normalen Haut. Sie wachsen in der Richtung zur epithelialen Naht hin, erreichen jedoch das Epithel noch nicht.

Auch in der zwei Wochen alten Narbe reichen die Fasern noch nicht bis zum neu gebildeten Epithel. Nur in den peripherstenTeilen der Narbe, welche dem Prozess der Epithelisierung als Ausgangspunkt dienen, lagern sich unter dem Epithel ganz selten feine, variköse Fädchen. Die wachsenden Fasern des Narbengewebes zeigen ein deutliches Streben zum Epithel und weisen nach Ramon-y-Cajal (25) ihm gegenüber eine positive Chemotaxis auf. Stellenweise beobachtet man auch grosse ovale oder stabförmige Kerne, welche sich der Achse der wachsenden Aestchen entsprechend lagern und die Fasern auf ihrem ganzen Weg begleiten. Laut bestehender Analogie mit dem Regenerationsprozess der Nervenstämme nimmt Nasaroff an, dass diese

Kerne den Zellen der gleichfalls regenerierenden Schwann'schen Scheide angehören, welche nach der Ansicht der meisten Untersucher für die Ernährung des Achsenzylinders unentbehrlich sind.

Bei der drei Wochen alten Narbe ist der Regenerationsprozess deutlicher ausgesprochen. Wir haben reichliche Wucherungen der Nerven im Narbengewebe, wobei letztere den durchschnittenen Stämmchen des oberflächlichen und tiefer gelegenen Geflechtes entspriessen. Auch hier stellen wir unter dem Epithel noch keinerlei Endigungen fest. Ein ähnliches Bild zeigt sich auch in den späteren Stadien, sogar in der hundert Tage alten Narbe, welche sowohl in den tiefer gelegenen Teilen als auch unmittelbar unter dem Epithel wachsende Fasern und Wachstumskegel aufweist.

Die Bildung von Nervenstämmchen vollzieht sich sehr rasch. Schon in der 2—3 Wochen alten Narbe und in den späteren Stadien sehen wir in der Masse des Narbengewebes solche Stämmchen, die sich aus zwei, drei oder mehreren Fasern zusammensetzen. Die Markscheide ist an den dreiwöchigen wachsenden Fibrillen deutlich bemerkbar; sie ist aber noch sehr dünn. In späteren Stadien ist die Scheide mit ihren Einschnürungen sehr gut ausgesprochen.

Es beginnt nun die zweite Periode, die Bildung von nervösen Endapparaten. Bei einer Narbe von ca. 180 Tagen sehen wir in der Tiefe des Gewebes keinerlei wachsende Gebilde mehr. Die Nervenästchen mit ihren knopf- und kegelartigen Verdickungen unter dem Epithel stellen schon Endapparate dar. Im Zentrum der Narbe befinden sich mehr elementare Endigungen. Gegen den Rand zu sehen wir allmählich den Uebergang von den einfachen Nervenendigungen zu verwickelten Formen sich vollziehen. Zuerst hat es nur knopfförmige Endigungen. Sodann gruppieren sich diese Knöpfchen zu zwei oder drei zusammen und stellen nun die Endorgane zweier Aestchen dar. Die Knöpfchen und Schlingen verzweigen sich, anastomosieren untereinander und bilden so komplizierte Knäuel. An der Grenze des neugebildeten Epithels erfahren die Endigungen noch eine grössere Verdickung. Eine Menge feiner Fädchen breiten sich auf den Wällen des Epithels aus und bilden hier komplizierte Verflechtungen. Von letzteren sondern sich einzelne Aestchen ab und dringen zwischen die Zellen des Epithels vor.

Komplizierte Gebilde, wie Meissnerkörperchen oder Vater-Paccinische Körperchen sind von Nasaroff (23) nie in Narben beobachtet worden. Allgemein konstatiert er, dass in Körpergebieten, welche schon normalerweise entwickelte Endigungen besitzen, wie Finger, Hand, Fuss, die Regeneration in vollkom-

mener Weise stattfindet. Dagegen regenerieren in der Haut des Körpers und der Extremitäten nur die einfachen Endigungen.

Die Wiederherstellung des Schmerzgefühls in Narben findet schon nach 25 Tagen statt, also früher als elementare Nervenendigungen unter dem Epithel mikroskopisch feststellbar sind. Das Tastgefühl stellt sich noch früher ein, wahrscheinlich deshalb, weil die Erschütterungen des Gewebes von den Endorganen der die Narbe umgebenden normalen Haut empfangen werden können. Allmählich steigert sich das Schmerzgefühl, was mit der Vermehrung und Komplikation der Endorgane im Zusammenhang steht. Nach ca. 120 Tagen ist das Schmerzgefühl in kleinen Narben, z. B. des Fingers, völlig normal. Grössere Hautnarben an den Extremitäten und des Körpers weisen meistenteils ein vermindertes Schmerzgefühl auf.

In alten Narben ist die Zahl der Nervenstämmchen und Aestchen viel geringer als in jungen. Es findet wahrscheinlich eine Rückentwicklung statt. Auch bei Narben, welche sich im Greisenalter entwickeln, haben wir viel weniger Verzweigungen und Nervenfasern. Das Greisenalter übt augenscheinlich einen ungünstigen Einfluss auf das Regenerationsvermögen des Nervengewebes aus.

Die Verletzung eines Gewebes ist verschieden schwer, je nachdem sie in der Richtung der Fasern oder quer zu ihnen verläuft. Im ersten Fall ist die Verletzung sehr gering, nicht selten gelingt es sogar, stumpf die Fasern auseinander zu drängen, die nachher ohne künstliche Vereinigung von selbst wieder zusammenfallen. Der Schnitt quer zur Faserrichtung ist indessen eine weit schwerere Verletzung. Um das Breiterwerden und die Dehnung der Hautnarben zu vermeiden, empfahl Kocher (15) den Hautschnitt in der Langer'schen Spaltrichtung auszuführen, was allgemeinen Eingang in die Chirurgie gefunden hat. Nach Untersuchungen von Langer (10) über die Spaltrichtungen der Haut ist die Spannung nach verschiedenen Richtungen eine sehr verschiedene, und zwei aufeinander senkrechte Inzisionen zeigen eine sehr verschieden starke Retraktion der Wundränder. Während die eine stark klafft, bleiben bei der anderen die Ränder selbst ohne künstliche Heftmittel in Berührung. Die Langer'schen Linien haben auf dem Rumpfe eine speziell schiefe Richtung. Sie verlaufen ihn gürtelartig umfassend von rückwärts nach vorne, und von oben nach unten. Auf dem Haupte bilden sie Kreise, welche die Gesichtsöffnungen umgeben, und an den Extremitäten haben sie eine spiralige Richtung. An diese Tatsache hat man sich bei der

Wahl der Schnittrichtung zu halten, es sei denn, dass im individuellen Falle andere Gründe bestimmend wirken. Während die Dehnung der Hautnarben quer zur Richtung der Hauptfaserzüge der Haut nur breite, hässliche Narben liefert, erzielt derselbe Schnitt in Muskeln, Aponeurosen und Faszien nachgiebige und funktionell schlechte Narben. Deshalb ist man bestrebt, auch in diesen Teilen sich genau an die Faserrichtung anzupassen.

Ausserdem ist für die Wahl der Schnittrichtung der Verlauf der Gefässe, und ganz besonders der gröberen und feineren Nervenäste von Bedeutung. So wird man bei Inzisionen im Gesicht sich vor allem nach der Richtung der Facialisäste orientieren müssen. Vielfach fällt nun die Verlaufsrichtung der Nerven und Gefässe mit der Richtung zusammen, in welcher die Haut stärkere Spannung zeigt, sodass der der Spaltrichtung angepasste Hautschnitt, auch dem Verlauf der wichtigen Nerven und Gefässe entspricht.

K o c h e r (15) zeichnete jahrelang die nicht durch Naht vereinigten Schnitte in ein Schema ein, je nachdem sich dieselben beim Verbandswechsel als klaffend oder geschlossen darstellten. Gleichzeitig zeichnete er auch die Langer'schen Linien über die Spaltrichtung der menschlichen Haut ein. Es zeigte sich nun an diesen Figuren eine grosse Uebereinstimmung zwischen den guten Schnittrichtungen und den Langer'schen Spaltlinien, was ja zu erwarten war. Auch für die langen Schnitte wurde nun mehr und mehr die Richtung der Spaltlinien der Haut bevorzugt. Da der Unterschied in der Narbenbildung bei Schnitten in oder entgegen der Spaltrichtung so bedeutend war, so gab K o c h e r (15) für jede Körperregion die sogenannten Normalschnitte an. Dieselben zeigen für die betreffende Körperstelle die Spaltrichtung der Haut an und sind zugleich so angelegt, dass dem Verlauf wichtiger Nerven und Gefässe Rechnung getragen ist. Bei den Kropfoperationen werden die Narben nach solchen Normalschnitten so fein, dass man geradezu Mühe hat, sie zu erkennen, während Narben infolge anders gerichteter Schnitte gerade am Hals durch Verkürzung und Falten nachträglich sehr entstellend werden können.

Neben den medianen Schnitten, welche den Körper in symmetrische Abschnitte zerlegen, haben wir die segmentäre Schnittführung. Sie entspricht derjenigen Spaltrichtung, in welcher die geringste Verletzung bewirkt wird.

Am Thorax und Abdomen ist dies ohne weiteres ersichtlich, da ja hier Nerven und Gefässe quer mit immer schräg abwärts gerichtetem Verlauf angeordnet sind. Und es ist verständlich, dass die grössten Schnitte, welche man hier in der gegebenen Richtung

anlegt, viel leichter und mit weniger Funktionsstörungen heilen, als alle anderen seitlich von der Medianebene des Körpers angelegten Trennungen. Dass man dabei Muskelfasern und Gefässe, die in schräg aufwärts gehenden und senkrechten Richtungen verlaufen, trennen muss, ist selbstverständlich. Sprengel (28) hat auf die wichtige Tatsache aufmerksam gemacht, dass Schnitte parallel der Körperlängsachse keine Längsschnitte im anatomischen Sinne sind, sondern Gewebsquerschnitte, und er hielt die Körperlängsschnitte für nicht geeignet. Bei der extramedianen Schnittführung parallel oder annähernd parallel zur linea alba werden die den musc. rect. abdominis versorgenden Nerven, die Endäste der entsprechenden Intercostalnerven durchtrennt. Da ein Nervenaustausch über die linea alba nicht stattfindet, ein Eintreten von benachbarten Intercostalnerven aus anatomischen Gründen sehr fraglich ist, so verliert der medial vom Schnitt gelegene Teil des rectus seine Innervation, wird gelähmt und atrophiert. Der jeweils atrophierende Teil wird die Narbe in seinem Bereich schädigen; eine kleine Dehnung und ein kleiner Bauchbruch wird entstehen. Derselbe wird sich vergrössern und allmählich die ganze Operationsgegend in seinen Bereich ziehen (2).

Es kommt also darauf an, dass man die Nervenstämme und ihre Zweige zu den Muskeln schont. Sobald dies geschieht, kontrahieren sich auch gespaltene Muskeln. Wenn es nötig ist, Muskeln zu trennen, so muss man dies nur so tun, dass keiner der beiden getrennten Teile seiner Nerven beraubt wird (11).

Uebrigens kann man durch stumpfes Eingehen zwischen den Muskelfasern und kräftiges Auseinanderziehen die Muskelschnitte vermeiden. Dies erreicht der Mac Burney'sche Wechselschnitt für die Aufsuchung des Wurmfortsatzes. Hier werden die einzelnen Gewebsschichten immer in der Faserrichtung durchtrennt. Dann zieht die Muskelarbeit die Fasern in der Narbe nicht auseinander, sondern nähert sie im Gegenteil. Auch fallen die Schnitte in den einzelnen Gewebsschichten nicht aufeinander. So ist die Mac-Burney'sche Durchtrennung der Bauchdecken das vorbildliche Muster für einen zweckmässigen, in die Tiefe gehenden Schnitt.

SPEZIELLER TEIL

In den meisten pathologischen (1) und chirurgischen (18) Handbüchern finden wir nur kurze Andeutungen über das weitere Schicksal der Narben. Sie sollen eine grosse Neigung

zur Schrumpfung (Retraktion) besitzen, sodass sie mit der Zeit immer dünner und straffer werden. Es ist eine allgemeine Ansicht, dass sie mit dem Alter einer fortschreitenden Verkleinerung durch Atrophie entgegengehen. Dadurch, dass sie die Verschiebung der Haut auf ihrer Unterlage erschweren, sollen sie zu den Narbenkontrakturen Anlass geben. Dieser Vorgang soll im Gesicht zu den unangenehmen Verzerrungen, an den Fingern und Zehen mitunter auch an grösseren Gliedabschnitten zu Störungen der Beweglichkeit führen. Es wird angegeben, dass bei jungen Individuen die Narben nicht dem normalen Körperwachstum folgen, sondern dass sie der Entwicklung jenes Körperteils ein Hindernis entgegensetzen, nicht nur der Ausbildung der Tegumente, sondern auch der tieferen Gewebe und des Skelettes.

Durch die klinische Beobachtung einiger normal geheilter, chirurgischer Operationsnarben, welche gegen alle Erwartung nicht die allgemein anerkannte Schrumpfungsdeformität zur Folge hatten, sondern im Gegenteil länger geworden waren, wurden wir dazu angeregt, eine systematische Untersuchung der Narben von per primam intentionem geheilten Operationswunden vorzunehmen.

Dieselbe erstreckt sich auf 545 Narben von Kindern, die in den Jahren 1921—1932 in der chirurgischen Abteilung des Kinderspitals in Basel operiert worden waren. Es war nötig, ein so grosses Vergleichsmaterial zu benützen, da sonst Zufälligkeiten zu stark das Resultat beeinträchtigt hätten. Das Alter bei der Operation schwankt zwischen 13 Tagen und 14½ Jahren. Es war so möglich, Narben, die ein Alter von 2—12 Jahren hatten, zu untersuchen und miteinander zu vergleichen.

Die 545 Fälle verteilen sich auf 268 Inguinal-Herniennarben, auf 221 Narben nach Appendektomie und auf 56 Laparotomienarben wegen Pylorospasmus.

Bei allen wurden auf das genaueste die Dimensionen der Narben gemessen, wobei wir beobachteten, dass nicht nur eine Verkleinerung der Narben ausblieb, sondern dass sich diese zuweilen sehr beträchtlich verlängert hatten.

Eine gewisse Schwierigkeit ergab sich bei der Bestimmung der ursprünglichen Schnittlängen. Da diese in den Krankengeschichten von 1921—32 nicht aufgezeichnet waren, so mussten sie auf eine andere Art festgestellt werden. Dagegen war in den Jahren 1932—34 jeweils nach der Operation die Schnittlänge gemessen worden. Aus diesen 232 Fällen wurde das Mittel sowohl für die Pylorus-, Hernien-, als auch Appendicitis-Operation berechnet.

Für die Pylorusoperation ergab sich ein Mittel von 4,6 cm (längster Schnitt 6 cm und kürzester Schnitt 4 cm), für die Hernien-

operationen ein Mittel von 4,4 cm (längster Schritt 6,5 cm und kürzester Schnitt 3,4 cm) und für die Appendektomie ein Mittel von 5,5 cm (längster Schnitt 7 cm und kürzester Schnitt 4 cm).

Diese Durchschnittsmaße liessen sich nun ohne weiteres als Grundlage für unsere Narben verwenden, da es nicht wahrscheinlich war, dass sich die Schnittlängen unterdessen verändert hatten, da sie ja alle vom gleichen Operateur stammten.

Inguinalhernien-Narben

Die erste Figur zeigt uns die Untersuchungsresultate der Herniennarben. Sie beziehen sich auf 268 Kinder, die im Alter von 3 Wochen bis 14½ Jahren operiert worden waren. Das Alter der Narben variert zwischen 4 und 12 Jahren. In den Längskolonnen sind die einzelnen Messresultate der Narbenlängen für die verschiedenen Narbenalter ausgedrückt. Zu unterst ist jeweils der Durchschnittswert aller Belege, also die mittlere Länge angegeben. Ausserdem sind noch stets die grösste und die kleinste Narbenlänge für die einzelnen Narbenalter aufgezeichnet. Betrachten wir zunächst die erste Kolonne, so sehen wir, dass im Verlauf der vier Jahre eine Zunahme der mittleren Narbenlänge um 1,4 cm stattgefunden hat, wenn wir, wie oben erwähnt, die mittlere Schnittlänge bei der Operation 4,4 cm lang annehmen. Unterziehen wir die folgenden Kolonnen einer näheren Betrachtung, so zeigt sich, dass die Narbenlängen fortschreitend grösser werden, und zwar nicht nur die Durchschnittslängen, sondern auch im allgemeinen die einzelnen Werte, was auch an der gleichmässigen Zunahme der maximalen und minimalen Längen zu erkennen ist. Ebenso ergibt sich, dass diese Zunahme so gut wie regelmässig erfolgt, nämlich je um rund 0,4 cm pro Jahr.

Der besseren Uebersicht halber wollen wir das in Figur 1 Niedergelegte graphisch darstellen.

In Figur 2 haben wir auf der Ordinate die Narbenlängen in cm eingezeichnet und auf der Abszisse das Alter der Narben in Jahren. Die Kurve zeigt uns sehr schön den konstanten, gleichmässigen Anstieg der Narbenlängen mit zunehmendem Alter.

Fig. 1.

Alter der Narbe:	4 Jahre	5 Jahre	6 Jahre	7 Jahre	8 Jahre	9 Jahre	10 Jahre	11 Jahre	12 Jahre
1	5	8	7	10	9,5	8	8	12	9
2	6	6,7	6	10	9,5	9	6	8	11
3	7,5	7	10	7	7,5	11	9	8	9
4	5,5	9	6,8	7	8	10	8,5	6,5	8
5	5,6	7,5	6,8	8	9	9,5	9	10,6	8,5
6	5,8	7	6,5	8	8	8,5	8	8	10
7	5,5	7	6,5	8	4,5	8,5	9	9,5	11
8	5,5	3,5	6,5	10,5	9,5	6	10	7	10
9	6	7	7,5	7	7	11	8	11	10
10	5,5	8	7	8,5	8	8	10	9	9
11	3,5	5	7	7,6	9	8,5	7	10	8,5
12	6,5	8,5	7	7	6	6,5	8	10	10
13	7	6	9	8,2	10	8	7	7	7
14	5,6	6	6	8	9	8,5	8,5	9	8,3
15	6,5	8	7,5	8	8,5	6	6	12,5	9
16	6,5	6,7	7,5	8	9	6	10	8	10
17	7	6,5	7	5	8,5	6	10	9	
18	6	6,5	6	8	8	9	10	11	
19	5,7	6	9	9,5	9	9	9	9	
20	5,5	7	7,5	7	7,5	7	8	8,5	
21	5	4,5	6,5	7	8	9	8,5		
22	6	5,5	6	6,5	7	7,5	8		
23	5	4	7,5	7	8,5	9,5	10		
24	7	5,3	6	8	7,5	9	8,8		
25	6	5	6	7,4	7	10	7,5		
26	5,5	4,5	8	7,6	7	7,5	8		
27	6	6	9	8,2	8	9	9		
28		6	7	8	8	11	8		
29		8,5	6,3	7,5	6	9	8		
30		9	3,7	9,5	5,5	8,3	9		
31			8	8	7		12,3		
32			6,5	11	5,5				
33			6	8,5	8				
34			6,5	7	7				
35				6	8				
36				5,5	10				
37				6					
38				5					
39				8					
40				5,5					
41				7					
42				6					
43				10					
44				8					
Durchschnittslänge : cm	5,8	6,5	6,9	7,6	7,8	8,4	8,6	9,1	9,2
Grösste Länge	7,5	9	10	11	10	11	12,3	12,5	11
Kleinste Länge	3,5	3,5	3,7	5,0	4,5	6	6	6,5	8,3

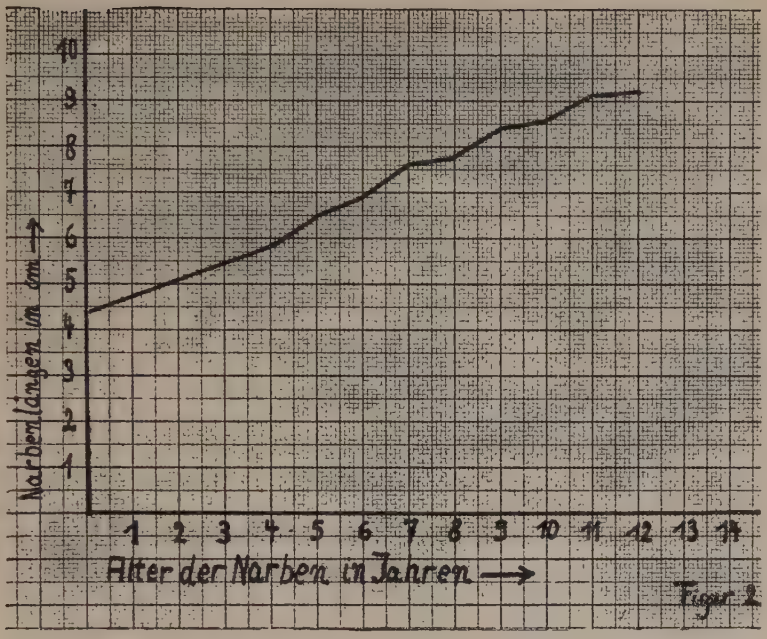
Narbenlängen in cm →
1 2 3 4 5 6 7 8 9 10
1 2 3 4 5 6 7 8 9 10 11 12 13 14
Alter der Narben in Jahren →

Figur 2

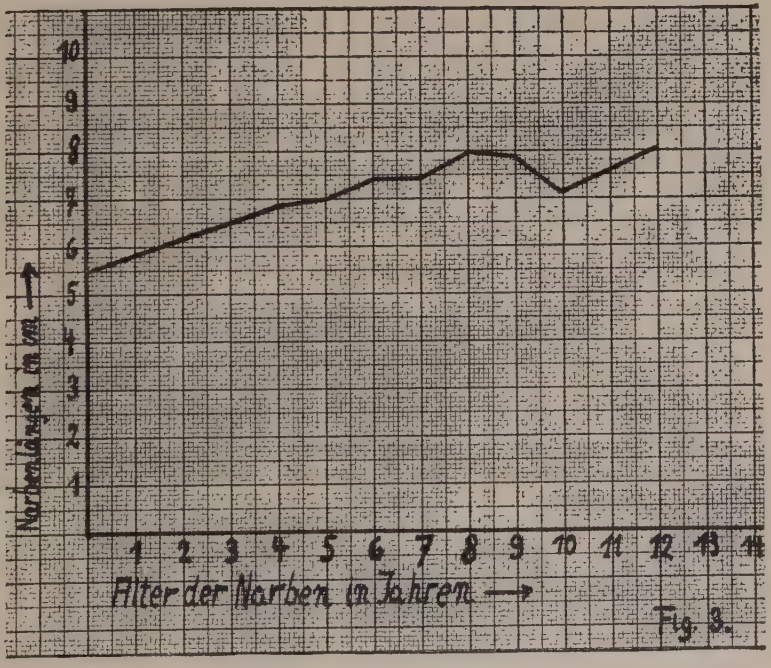
Narbenlängen in cm →
1 2 3 4 5 6 7 8 9 10
1 2 3 4 5 6 7 8 9 10 11 12 13 14
Alter der Narben in Jahren →

Fig. 3.

Laparotomienarben nach Appendektomie

Im Folgenden wollen wir die Resultate, die sich bei der Untersuchung der Narben nach Appendektomie ergeben haben, etwas näher betrachten. Es soll hier nicht wieder die Tabelle mit den einzelnen Zahlen erläutert werden, da dies nur eine Wiederholung des Vorigen wäre, sondern gleich an Hand der graphischen Darstellung in Figur 3 das Wachstum der Narben festgestellt werden.

Zur Erklärung der Figur möge folgendes dienen: auf der Ordinate haben wir wieder die Narbenlängen in cm aufgezeichnet, und auf der Abszisse das Alter der Narben in Jahren. Das in der Kurve niedergelegte Resultat stammt von 221 untersuchten Narben mit einem Alter von 4 bis 12 Jahren.

Betrachten wir die Kurve, so sehen wir, dass die ursprüngliche, durchschnittliche Schnittlänge von 5,5 cm sich in den ersten vier Jahren um 1,3 cm verlängert hat, also bis zu der mittleren Narbenlänge von 6,8 cm. Im Weiteren haben wir für jedes Jahr ein stetiges Wachstum der Narben. Die Zunahme ist bis auf einen kleinen Rückschlag im zehnten Altersjahr, wenn auch nicht in gleichmässig ansteigender Kurve, so doch konstant. Diese Zacke im Verlauf der Kurve ist eine charakteristische Erscheinung jener statistischen Kurven, die sich auf ein kleines Vergleichsmaterial stützen, sodass Zufälligkeiten starke Ausschläge hervorrufen. Dies ist nun hier der Fall, da die 10 bis 12jährigen Narben nur sehr spärlich vorhanden waren.

Die ursprüngliche Narbenlänge von 5,5 cm hat sich, wie aus der Figur ersichtlich ist, in den 12 Jahren bis zu der mittleren Narbenlänge von 8 cm verlängert. Dies ergibt pro Jahr eine durchschnittliche Verlängerung von ca. 0,2 cm.

Laparotomienarben wegen Pylorospasmus

Endlich wollen wir noch das Wachstum der Pylorusnarben betrachten. Wir lassen der besseren Uebersicht halber wiederum die Resultate in graphischer Darstellung folgen. Die in Figur 4 dargestellten Untersuchungsergebnisse stützen sich auf 56 Fälle. Das Alter der Narben variert zwischen 2 und 9 Jahren.

Während der ersten 4 Jahre hat sich die ursprüngliche Schnittlänge von 4,6 cm auf 6,2 cm vergrössert. Wir sehen dann einen sehr steilen Anstieg der Kurve.

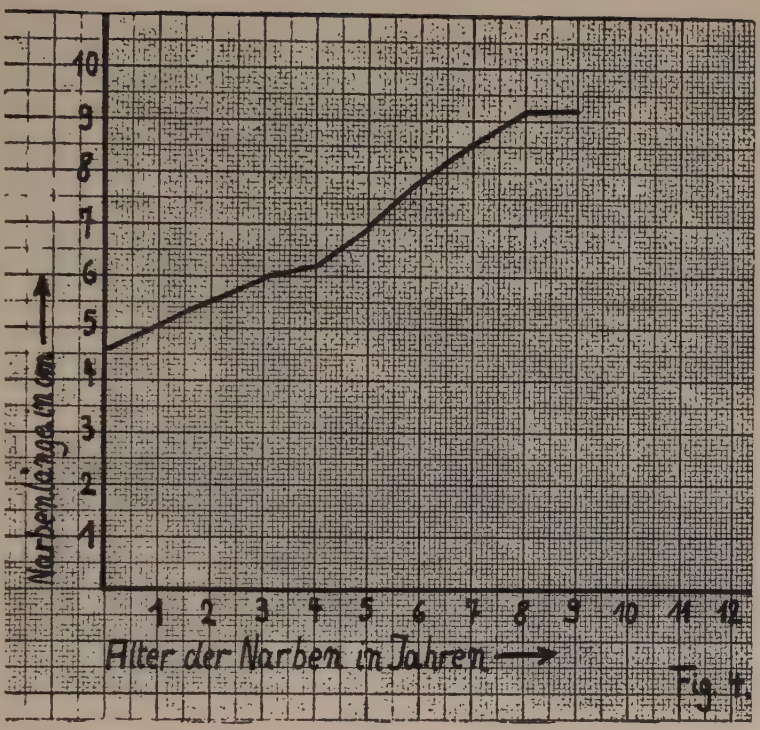

Fig. 1.

Im Verlauf der 9 Jahre erhalten wir eine Verlängerung der durchschnittlichen Narbenlänge bis zu 9,2 cm, d. h. bis auf das Doppelte der ursprünglichen Schnittlänge. Auch hier erfolgt die Zunahme so gut wie regelmässig, nämlich je um rund 0,5 cm pro Jahr. Wir sehen hieraus, dass die Pylorusnarben den grössten Zuwachs zu verzeichnen haben. Die jährliche Verlängerung ist mehr als doppelt so gross als bei den Narben nach Appendektomie.

Nach Behandlung der einzelnen Narbengattungen sollen die Ergebnisse miteinander verglichen werden. Als das Wichtigste kann hervorgehoben werden, dass entgegen der geltenden Auffassung bei allen Hautnarben das absolute Ausbleiben jeder nachträglichen Schrumpfung konstatiert werden kann. Im Gegenteil sehen wir bei allen ein fortschreitendes Wachstum, und zwar verschieden stark je nach der Schnittrichtung. — Bei den Herniennarben, die Schrägnarben sind, zeigt sich ein gleichmässiges, stetiges Wachstum mit einem mittleren Zuwachs von 0,4 cm pro Jahr. Da die Narben nach Appendektomie fast Quernarben sind, so haben wir bei diesen ein relativ geringeres Wachstum. Es beträgt nur ca. 0,2 cm pro Jahr. Am auffallendsten sind die Laparotomienarben

wegen Pylorospasmus. Sie zeigen ein sehr starkes, gleichmässiges Wachstum. Es beträgt ca. 0,5 cm pro Jahr. Diese grosse Verlängerung lässt sich hauptsächlich darauf zurückführen, dass die Pylorusnarben Längsnarben sind, im Gegensatz zu den Narben nach Appendektomie, die fast Körperquernarben sind. Da nun das Längenwachstum des kindlichen Körpers viel beträchtlicher ist, als das Breitenwachstum, so ist verständlich, dass die Längsnarben, die, wie wir zeigten, dem normalen Körperwachstum folgen, einen stärkeren Zuwachs zeigen, als die Körper queren oder schrägen Narben. Ausserdem fällt die Pylorusoperation in die Zeit der beiden ersten Lebensmonate, wo wir ein relativ starkes Körperwachstum haben.

Zusammenfassend lässt sich folgendes sagen:

Die allgemeine Ansicht, dass die Narben einer fortschreitenden Schrumpfung entgegengehen, ist nicht richtig. Im Gegenteil konnten wir konstatieren, dass diese sich zuweilen sehr beträchtlich verlängert hatten. Bei jungen Individuen sehen wir, dass die Narben sich entsprechend dem Körperwachstum vergrössern, und zwar die Längsnarben stärker als die Quernarben.

An dieser Stelle sei es mir gestattet, Herrn Prof. Dr. E. Hagenbach meinen aufrichtigsten Dank auszusprechen für die Ueberlassung sämtlicher Fälle und Literatur, sowie für all die Anregungen und Unterstützung, die er dieser Arbeit zuteil werden liess.

LITERATUR

1. Aschoff: Lehrbuch der allgemeinen und speziellen pathologischen Anatomie, 1928.
2. Assmy: Ueber den Einfluss der Durchtrennung mot. Nerven auf die Narbenbildung bei extramedianen Bauchschnitten. Beitr. z. Klin. Chirurgie, Bd. 23, 1899.
3. Bidone: Formazione della cicatrice ombelicale e modo di compostasti della fibre elastiche nelle varieta. Annali di Ostetricia e ginegologia. Citiert nach Virchows Arch. 175.
4. Bier: Beobachtungen über Regeneration beim Menschen. Deutsche med. Wochenschrift, 1917—1918.
5. Bier: Regeneration und Narbenbildung in offenen Wunden, die Gewebslücken aufweisen. Berl. klin. Wochenschrift, 1917.
6. Enderlen: Histologische Untersuchungen über Einheilung von Pfropfungen nach Thiersch und Krause. Deutsch. Zeitschr. f. Chir., 1897.
7. Goldmann: Ueber das Schicksal der nach dem Verfahren von Tiersch verpflanzten Hautstückchen. Beitrag z. klin. Chir., Bd. 11, 1894.
8. Grohé: Die Bedeutung der elastischen Fasern bei path. spez. regenerativen Prozessen. Münchner med. Wochenschrift No 40, 1901.
9. Guttentag: Ueber das Verhalten der elastischen Fasern in Hautnarben und bei Destruktionsprozessen der Haut. Archiv für Dermatologie, Bd. 27, 1894.
10. Heitzmann: Atlas der descriptiven Anatomie des Menschen. Bd. 2, 1905.
11. Heusner: Ueber die Anlegung der Schnitte bei Bauchoperationen. Münchner med. Wochenschrift, 1906.
12. Hueck: Ueber das Mesenchym, die Bedeutung seiner Entwicklung und seines Baues auf die Pathologie. Beitrag z. path. Anatomie, Bd. 66, 1920.
13. Jores: Zur Kenntnis der Regeneration und Neubildung elastischen Gewebes. Zieglers Beiträge, Bd. 27, 1900.
14. Jores: Ueber Neubildung elastischer Fasern in der Intima bei Endarteritis.
    Zieglers Beiträge, Bd. 24, 1898.
15. Kocher: Chirurgische Operationslehre, 1907, Fischer-Jena.
16. Kromayer: Elastische Fasern, ihre Regeneration und Wiederstandsfähigkeit in der Hautnarbe. Monatsschrift für prakt. Dermatologie, Bd. 19, 1894.
17. Lebram: Das Schicksal von Haaren bei der Bildung von Hautnarben. Zentralblatt f. Pathologie, 1904.
18. Lexer: Lehrbuch der allgemeinen Chirurgie, 1934.
19. Marchand: Prozess der Wundheilung mit Einschluss der Transplatationen. Deutsche Zeitschr. für Chirurgie, 1901.
20. Minervini: Virchows Archiv, Bd. 204, 1911.
21. Minervini: Virchows Archiv, Bd. 175, 1904.
22. Morgan: Arch. f. Entw. Mech., 1897.
23. Nasaroff: Ueber Regeneration der Nervenendapparate in den Hautnarben. Arch. für patholog. Anatomie, Bd. 257, 1925.

24. Passarge: Schwund und Regeneration der elastischen Gewebe der Haut unter verschieden path. Verhältnissen. Dermat. Studien, herausgegeben von Unna, 1894.

25. Ramon-y-Cajal: Die Innervation der Narben. Zentralblatt für die ges. Chirurgie und ihre Grenzgebiete, 1922.

26. Recklingshausen: Handbuch der allgemeinen Pathologie des Kreislaufes und der Ernährung.

27. Schröter: Ueber Neubildung der elastischen Fasern in der Hautnarbe. Med. Diss., Leipzig, 1902.

28. Sprengel: Krit. Betrachtungen über Bauchdeckennaht und Bauchschnitt. Zbl. f. Chir., 1910.

29. Unna: Histopathologie der Hautkrankheiten in Orth's Lehrbuch der path. Anatomie.

30. D'Ursos: Le fibre elastiche nel Tessuto di cicatrice. Citiert nach Virchows Archiv, Bd. 175.